症例① 74歳 男性

【診断】 腹部大動脈瘤（Φ37mm）
両側総腸骨動脈瘤（右φ37mm、左Φ20mm）
両側内腸骨動脈瘤（右φ29mm、左Φ41mm ）

【主訴】 検査異常（CT）

【起始・経過】

2004年急性大動脈解離(Stanford A型)に対し、当院心臓外科にて上行大動脈置換術を施行した。その際のCTにて腹部大動脈瘤、両側総腸骨動脈瘤、両側内腸骨動脈瘤を認めていたが、瘤径が小さく経過観察となっていた。その後徐々に瘤径拡大認め、2016年1月当科依頼となった。

【既往歴】 高血圧、脂質異常症、慢性腎臓病、前立腺肥大、Cr 1.63 mg/dl
2004年DA(Stanford A型)→上行大動脈置換術（当院心臓外科）
1970年：急性虫垂炎→手術 2005年：右鼡径ヘルニア→手術

【嗜好歴】 喫煙:20本×45年（10年前～禁煙）

【現症】 ABI：右1.16 左1.18

【治療計画】 EVAR + B/L IIAA coil

造影CT

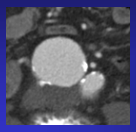

AAA:φ37mm

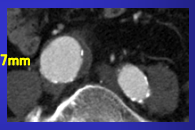

CIAA:φ37mm　CIAA:φ20mm

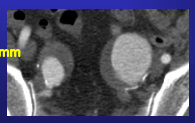

IIAAφ29mm　IIAA:φ41mm

Initial angiogram　Completion angiogram

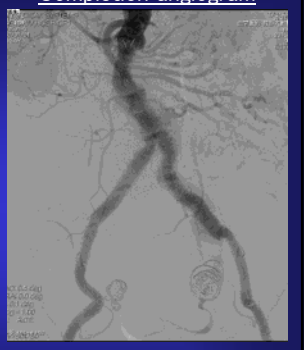

Aorfix, Azur, DeltaMax, 住友レオニスムーバ 【手術時間】210min 【出血量】650ml
経過は良好で、コイル塞栓に伴う臀筋性跛行、腎障害などを認めず、術後4日目に退院。
【アナライザーアンケート結果】 参考になった98%、参考にならなかった2%

症例② 73歳 男性

【診断】 閉塞性動脈硬化症（TASC II D）

【主訴】 右間歇性跛行 100m

【起始・経過】

2014年頃より両下肢の間歇性跛行が出現した。
2016年3月右間歇性跛行100mとなり、当院整形外科受診。ABIの低下を認め閉塞性動脈硬化症の疑いにて当科依頼となった。抗血小板剤の内服や運動療法により症状の改善を認めず、今回治療となった。

【既往歴】 高血圧、糖尿病(HbA1c 13.9→7.3%)、脂質異常症、肺気腫、
Cr 1.05 mg/dl
2013年：右肺癌→右肺下葉切除術

【現症】 ABI：右0.55 左0.88

【治療計画】 B/L CFA-TEA＋B/L EIA stent or F-F bypass

造影CT

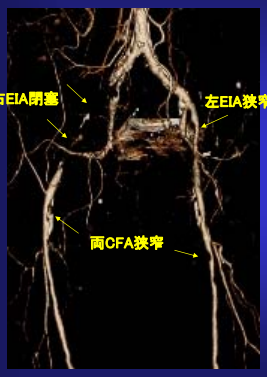

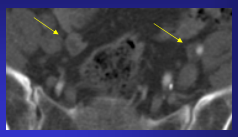

右EIA閉塞/左EIA狭窄

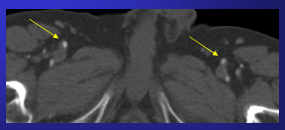

両側CFA狭窄

Initial angiogram　Completion angiogram

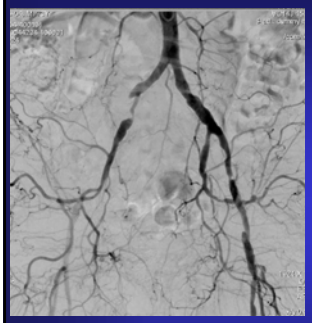

右CFA/TEA + B/L EIA stent(Epic, SMART)【手術時間】434min 【出血量】2250ml
歩行状態は良好で第9病日退院予定。
【アナライザーアンケート結果】 参考になった94%、参考にならなかった6%

症例③ 82歳 男性
【診断】 弓部大動脈瘤（Φ60mm）

【主訴】 検査異常 (CT)

【起始･経過】

2011年5月腹部大動脈瘤に対し当院でステントグラフト内挿術施行。その頃より弓部大動脈瘤φ41mmを認めており、外来経過観察となっていたが、徐々に瘤径拡大を認めたため手術適応と判断した。

【既往歴】高血圧、高尿酸血症、緑内障

2011年：腹部大動脈瘤→ステントグラフト内挿術、Cr 1.14 mg/dl

【現症】 ABI：右1.06 左0.93

【治療計画】 脳血管造影、TEVAR + 左SCA coil

TAA



造影CT

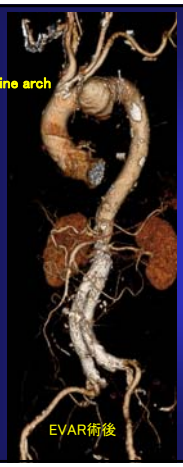

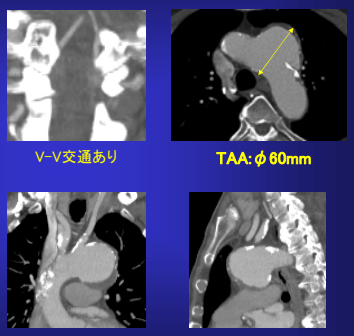

症例3 TAA

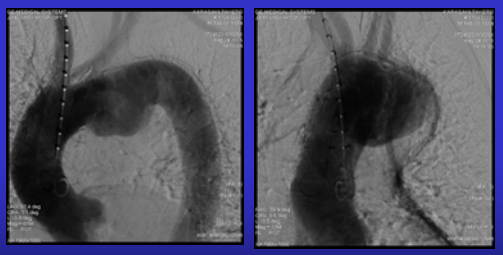

症例3 TAA

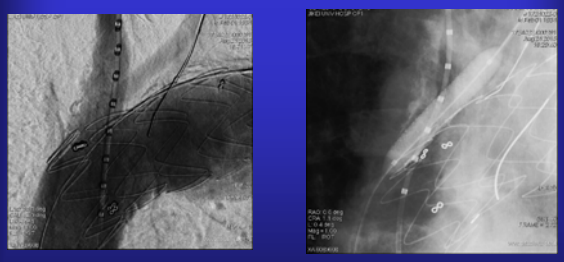

Initial angiogram　　Completion angiogram

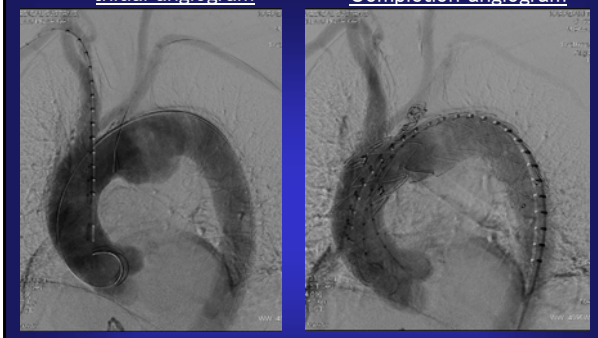

Valiant + Express LD 【手術時間】240min 【出血量】210ml
術後経過は良好で、術直後に抜管し、第一病日に病棟帰室。頭部MRIで無症候性の小さな点在梗塞巣を認めたが四肢麻痺、意識障害なし。第9病日退院予定。
【アナライザーアンケート結果】 参考になった97%、参考にならなかった3%

症例④　75歳　男性
【診断】 腹部大動脈瘤（φ54mm）

【主訴】 検査異常（CT）
【起始・経過】
　2011年検診にて施行したCTで腹部大動脈瘤φ35mm、右総腸骨動脈瘤φ19mmを指摘され当科紹介受診。瘤径が小さい為、外来経過観察していた。
（2011年：35mm、2014年：40mm、2015年：44mm）
2016年7月に瘤径φ54mmと急速拡大を認め、治療の方針となった。
【既往歴】 高血圧、脂質異常症、Cr 1.14 mg/dl
【嗜好歴】 喫煙:20本×50年間（現在禁煙中）
【現症】　ABI：右1.06　左0.93
【治療計画】 Simple EVAR ± IMA coil

造影CT

AAA

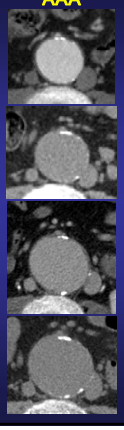

2011：φ35mm
2014：φ40mm
2015：φ44mm
2016：φ54mm

EVAR+IMAコイル

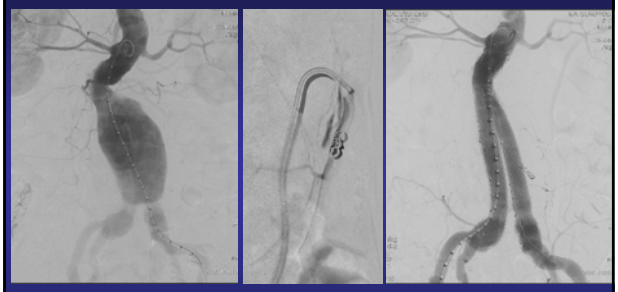

Excluder + Cashmere coil 【手術時間：180分】【出血量：80ml】
術後の経過は良好であり8月29日（術後4日目）に退院。
【アナライザーアンケート結果】 参考になった98%、参考にならなかった2%

症例⑤　75歳　男性
【診断】 右内頸動脈狭窄症（無症候性）

【主訴】 検査異常（腹部超音波）
【起始・経過】
　2015年10月TAAA治療目的に前医より紹介受診。
　2016年3月枝付きステントグラフト術施行。当科術前精査のCTにて、右内頸動脈に狭窄を認めており、TAAA治療時に脳血管造影施行。右内頸動脈高度狭窄（C3上縁）認め、今回治療方針となった。
【既往歴】 重度COPD（HJⅣ度）、高血圧、
　　2001年：ASO → Aorto-bi-femoral bypass
　　2012年：狭心症→PCI 、2014年：虫垂炎→手術
　　2015年：腸閉塞（保存的）、2016年：TAAA →枝付きステントグラフト
　　Cr 1.04 mg/dl
【嗜好歴】 喫煙：40本×40年間（現在禁煙中）
【現症】　ABI：右0.57　左0.99
【治療計画】 慈大式CEA

造影CT

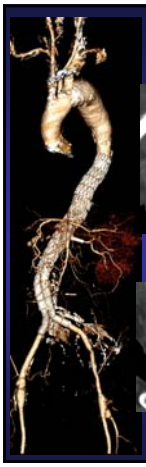

右ICA 狭窄

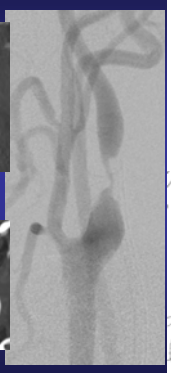



手術：CEA（慈大式Eversion法）

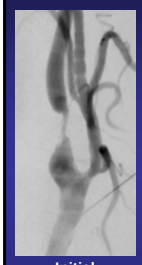

Initial

Completion

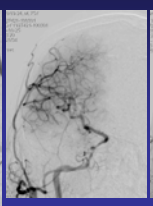

Initial

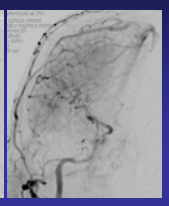

Completion

【手術時間：200分】【出血量：250ml】
過灌流症候群予防・血圧管理のため術後2日間ICUに滞在するも術後脳梗塞、舌下神経麻痺を認めず経過良好で、第6病日に退院。
【アナライザーアンケート結果 】参考になった99%、参考にならなかった1%

症例⑥　72歳　男性
【診断】閉塞性動脈硬化症（TASC II D）
右浅大腿動脈閉塞

【主訴】 右間歇性跛行 50m
【起始･経過】
　2015年3月頃より間歇性跛行が出現。徐々に増悪認め、間歇性跛行 50mとなったため、前医循環器内科受診。薬物運動療法を行なうも症状改善せず、治療目的に当科紹介となった。

【既往歴】 高血圧、糖尿病、脂質異常症、腰部脊柱管狭窄症
2016年：早期胃癌→ESD、2016年：狭心症→PCI
Cr 1.20 mg/dl
【嗜好歴】 喫煙:20本×50年間(半年前から禁煙中)
【現症】　ABI：右0.68　左0.96
【CT所見】右浅大腿動脈CTO19cm(病変長21cm)
【治療計画】 右SFA stent

造影CT

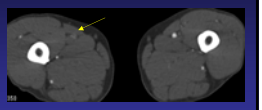
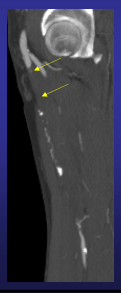

右SFA閉塞

矢状断

SFAステントグラフト

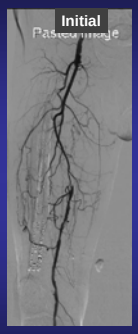

Outback+Viabahn+Zilver PTx【手術時間：210分】【出血量：110ml】
術後経過良好で右下肢のABIは0.69から0.99と改善し、術後4日目に退院。
【アナライザーアンケート結果】参考になった100%、参考にならなかった0%